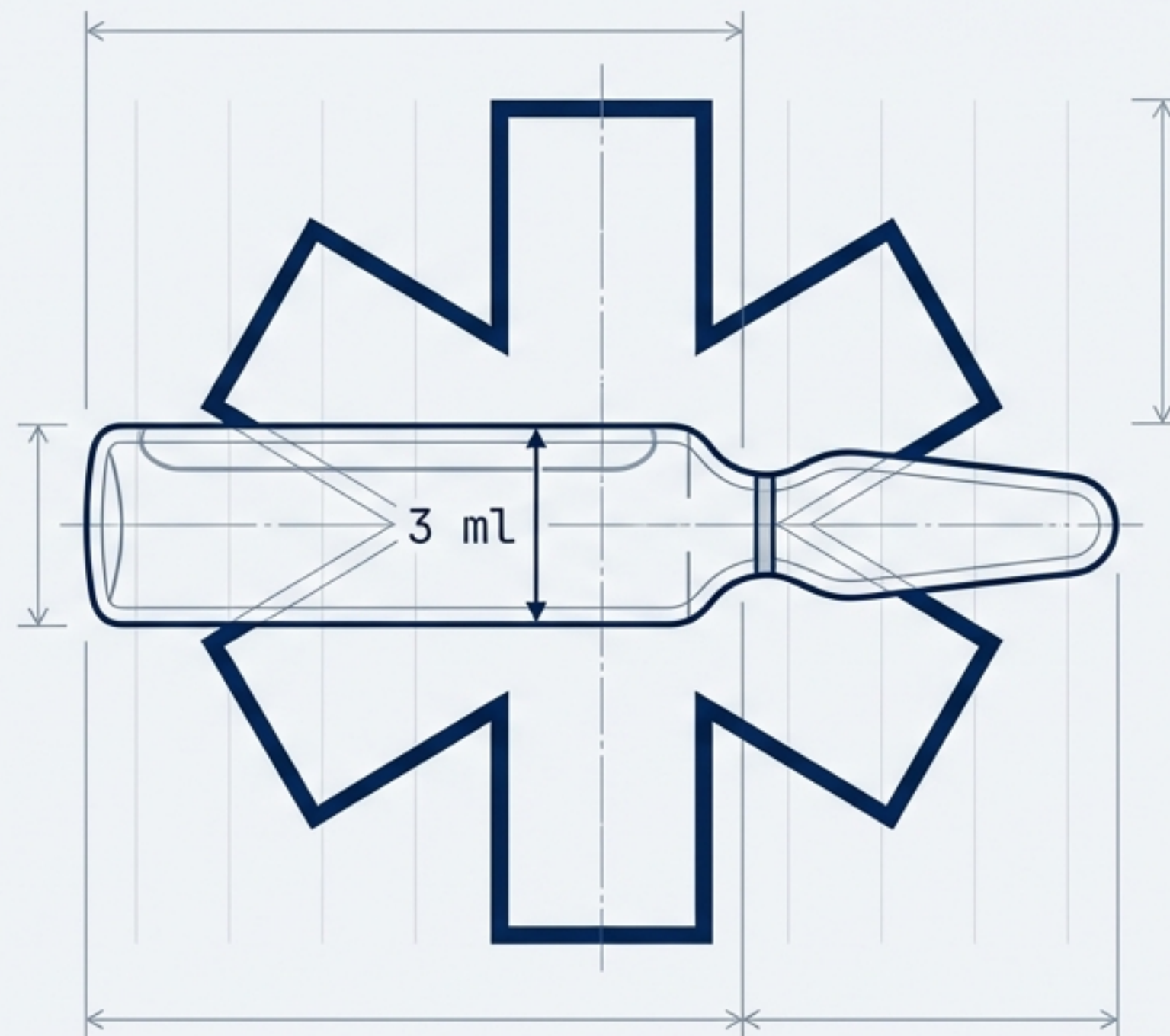
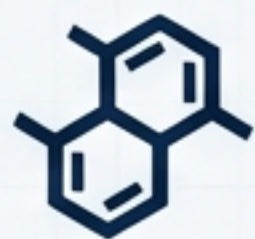


# Almiral v ZZS: Taktický farmakologický manuál

Kompletný sprievodca indikáciami,  
farmakokinetikou a bezpečnými postupmi  
v prednemocničnej urgentnej medicíne.





**Účinná látka:** Diclofenacum natricum.  
**Skupina:** Nesteroidové antiflogistikum (NSAID).



**Lieková forma:** Injekčný roztok.  
**Koncentrácia:** 75 mg / 3 ml.

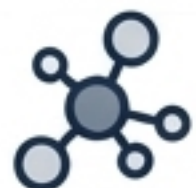

**Klasifikácia:** ATC kód M01AB05  
(Deriváty kyseliny octovej).  
**Obchodné názvy v SR:** Almiral, Diclak, Voltaren, Dolmina.

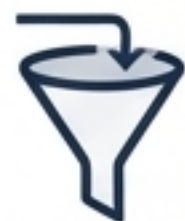

**Klinický profil:** Výrazný **analgetický**, **antiflogistický** a **antipyretický** účinok so schopnosťou rýchlo tlmiť bolesť spojenú so zápalom a edémom.

# Kaskáda COX



Kyselina  
arachidónová



Enzýmy  
COX-1 a COX-2



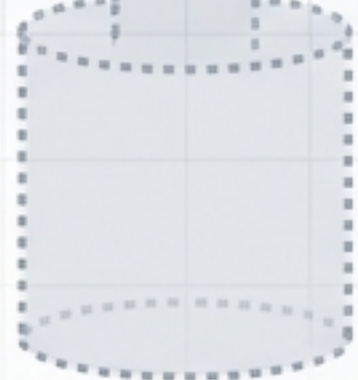
**Almiral**

Neselektívna blokáda  
COX-1 a COX-2 enzýmov.

Zastavenie syntézy  
prostaglandínov.

Výsledok: Desenzibilizácia  
nociceptorov (tlmenie bolesti)  
a redukcia edému.

Prostaglandíny




## Bypass pečene.

i.m. alebo i.v. podanie obchádza  
first-pass efekt. Dosahuje okamžitú  
terapeutickú koncentráciu priamo  
v mieste zápalu na rozdiel od p.o.  
foriem.

15–30 minút

30–60 minút

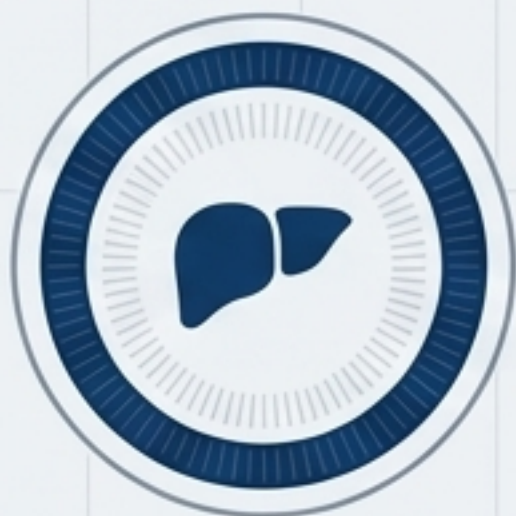6–8 hodín



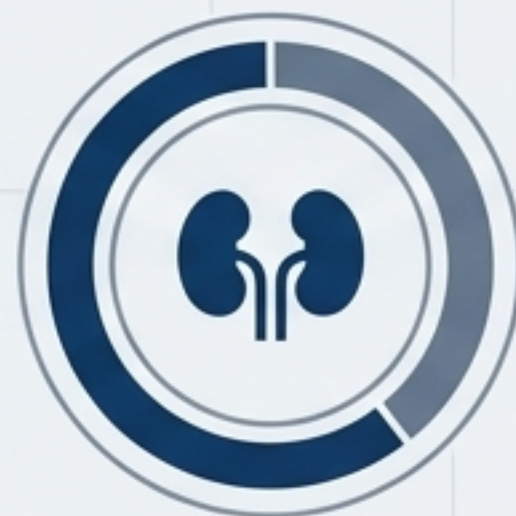Nástup (Onset) –  
Rýchla úľava po hlbokom  
i.m. podaní.

Vrchol (Peak) –  
Maximálna koncentrácia  
a analgézia.

Trvanie účinku –  
Dlhodobé krytie bolesti  
počas transportu a  
odovzdania.

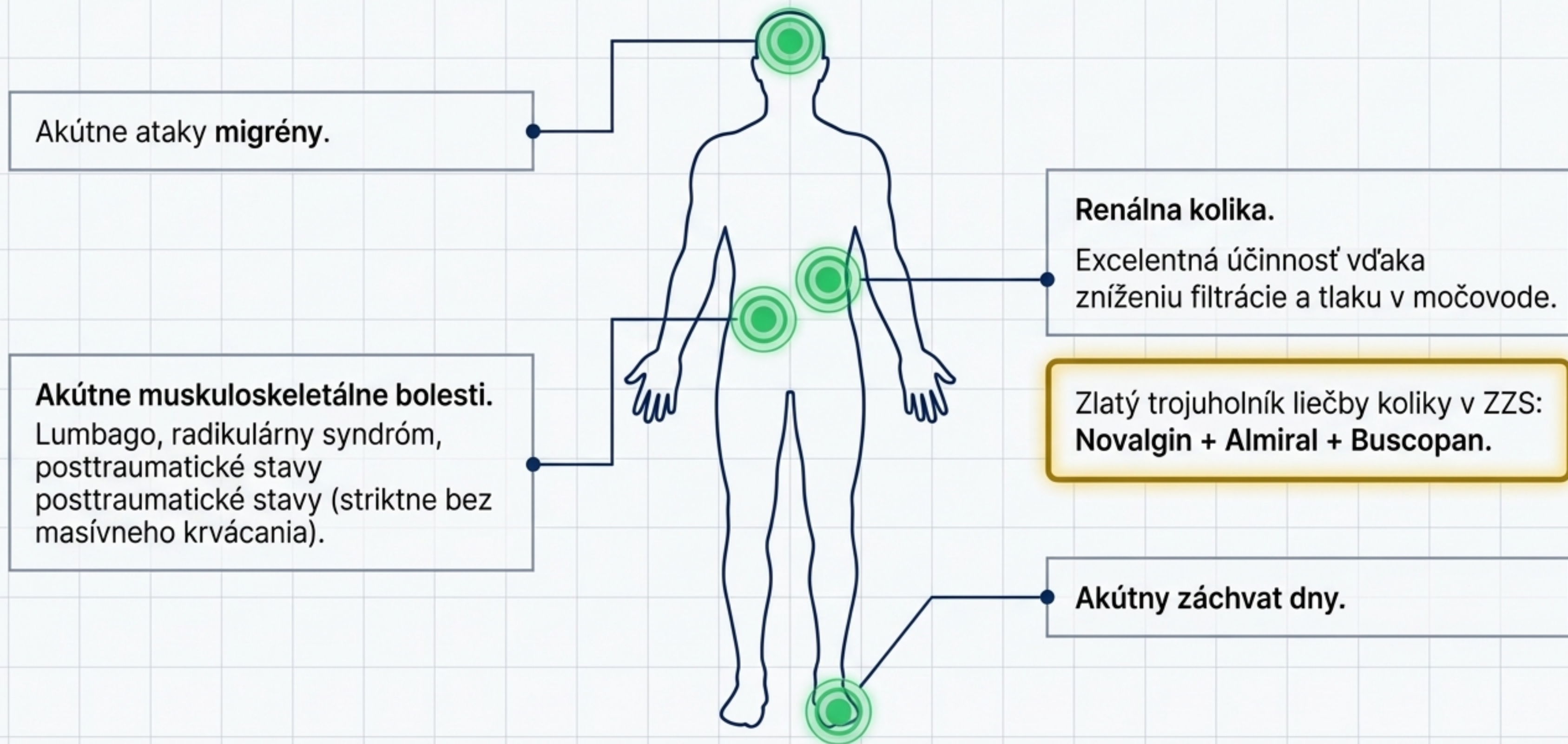


Metabolizmus: Pečeň  
(Hlavné miesto spracovania)

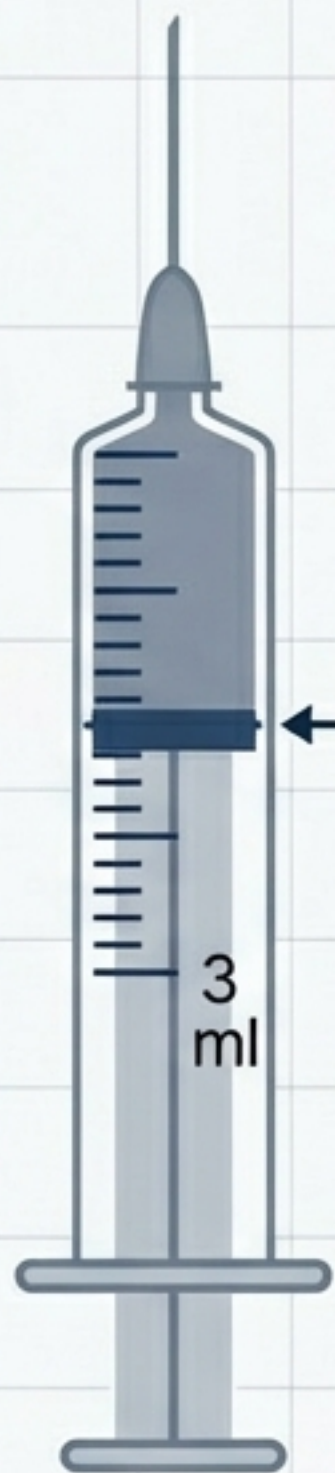


Eliminácia: **60 %** Obličky  
(moč), **40 %** Žlč

# Mapa indikácií v ZZS



# Dávkovanie



**Štandard dospelý:**  
75 mg (1 ampulka) i.m.

**Maximum (ťažké stavy):**  
150 mg/deň (rozdelené do dvoch dávok).

**⚠ Pediatria: Kontraindikované.**  
Injekčná forma nie je určená pre deti (v SR hranica zvyčajne 15–18 rokov podľa SPC).

# Kompetencie v ZZS

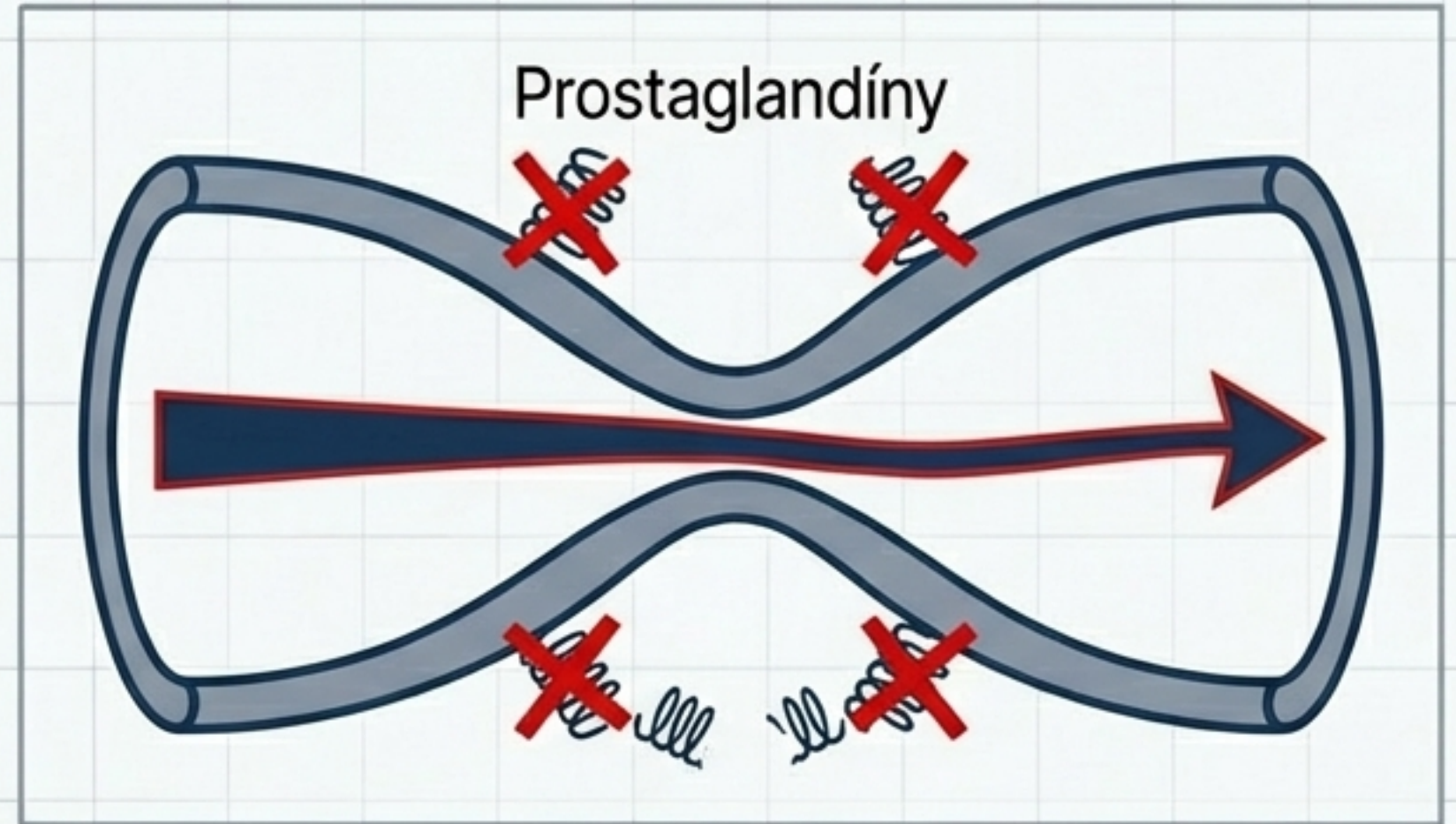
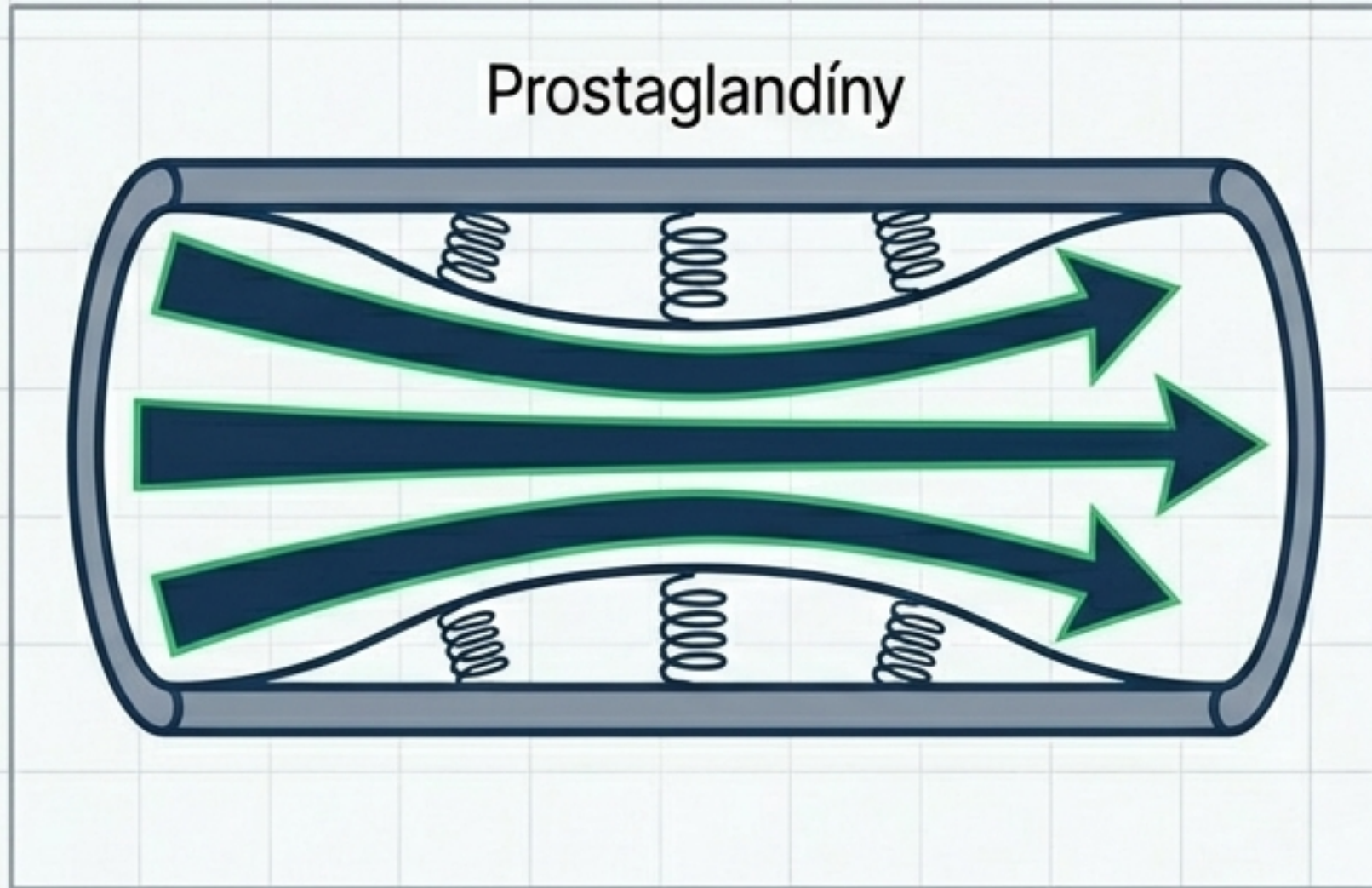


**RLP (Lekár):** Plná indikácia podľa klinického uváženia.



**RZP (Záchranár):** Podanie výlučne podľa štandardných postupov pre manažment muskuloskeletálnej bolesti.






# Hemodynamika: Skrytá pasca renálnej perfúzie.



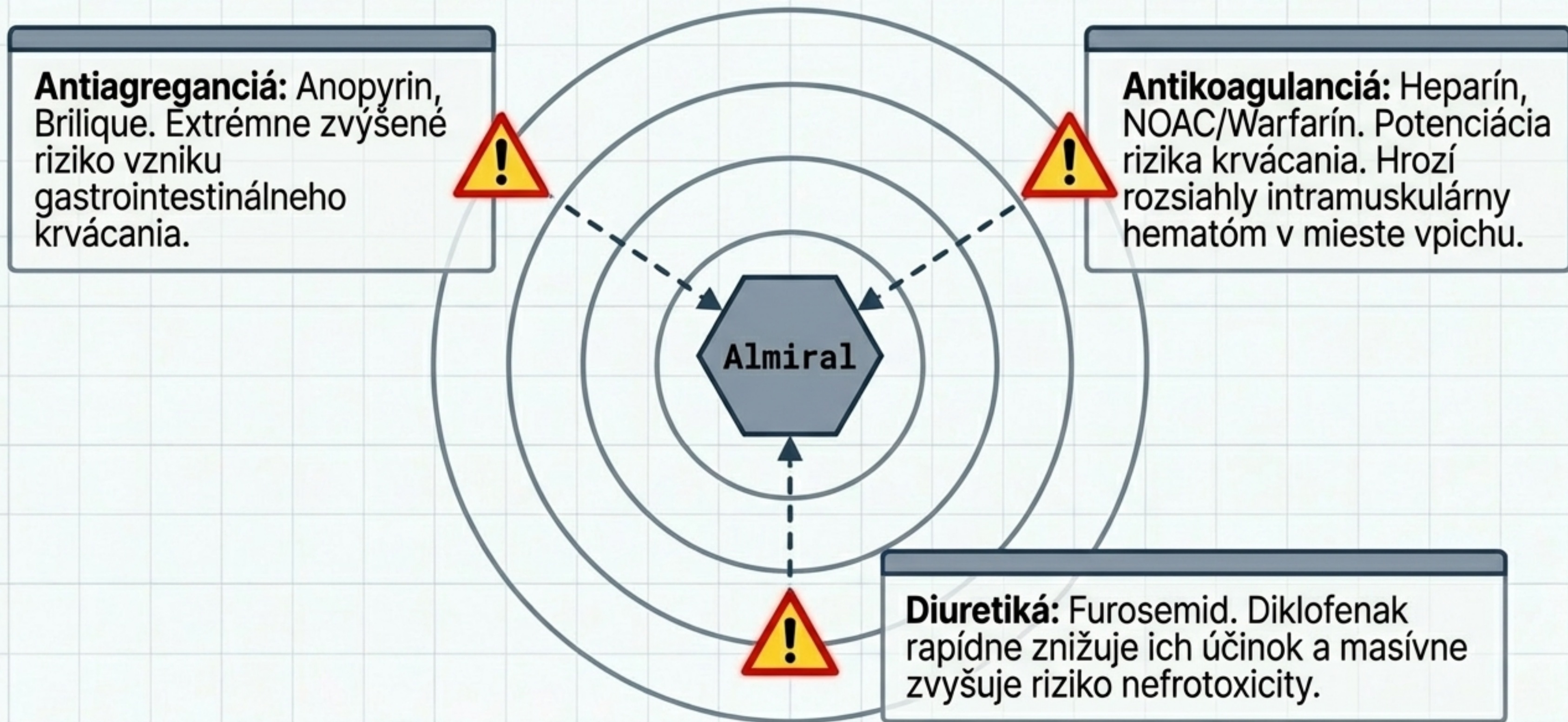
**Krvný tlak:** Môže vyvolať mierne zvýšenie TK (retencia sodíka a vody pre inhibíciu prostaglandínov v obličkách).

**⚠ Kritické Riziko:** U dehydratovaných pacientov alebo pri CHRI (chronická renálna insuficiencia) vedie zníženie prietoku krvi glomerulmi k nedejní glomerulmi k akútnemu zlyhaniu obličiek.

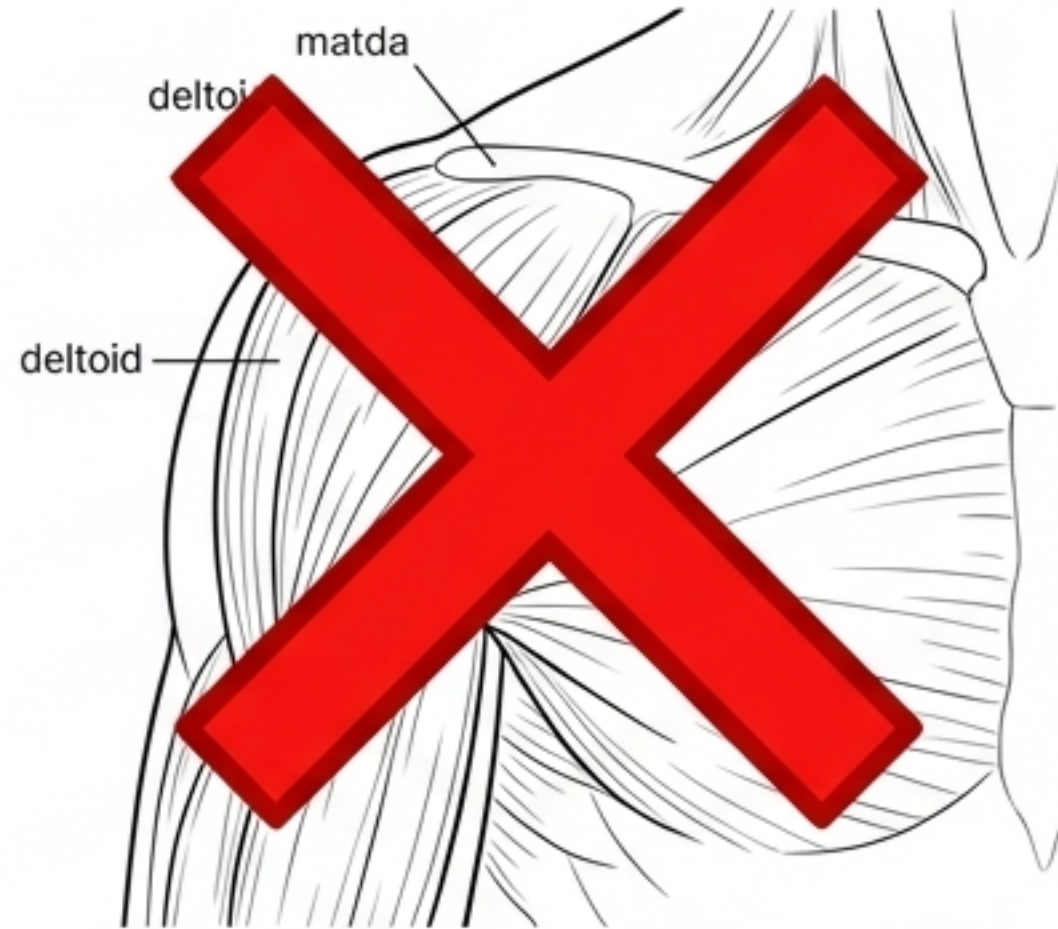
# Rozhodovací matrix: Kedy absolútne NEPODÁVAŤ

<b>Kardiovaskulárny profil:</b> Ťažké zlyhávanie srdca (NYHA III/IV) alebo podozrenie na AKS (Akútny koronárny syndróm).	
<b>Gastrointestinálny profil:</b> Aktívny peptický vred alebo anamnéza krvácania do GIT.	
<b>Metabolický profil:</b> Ťažké zlyhanie obličiek alebo pečene.	
<b>Imunitný profil - Aspirínová triáda:</b> Anamnéza astmy alebo urtikárie vyvolaná požitím ASA/NSAIDs.	
<b>Gynekologický profil:</b> Pacientka v 3. trimestri gravidity.	

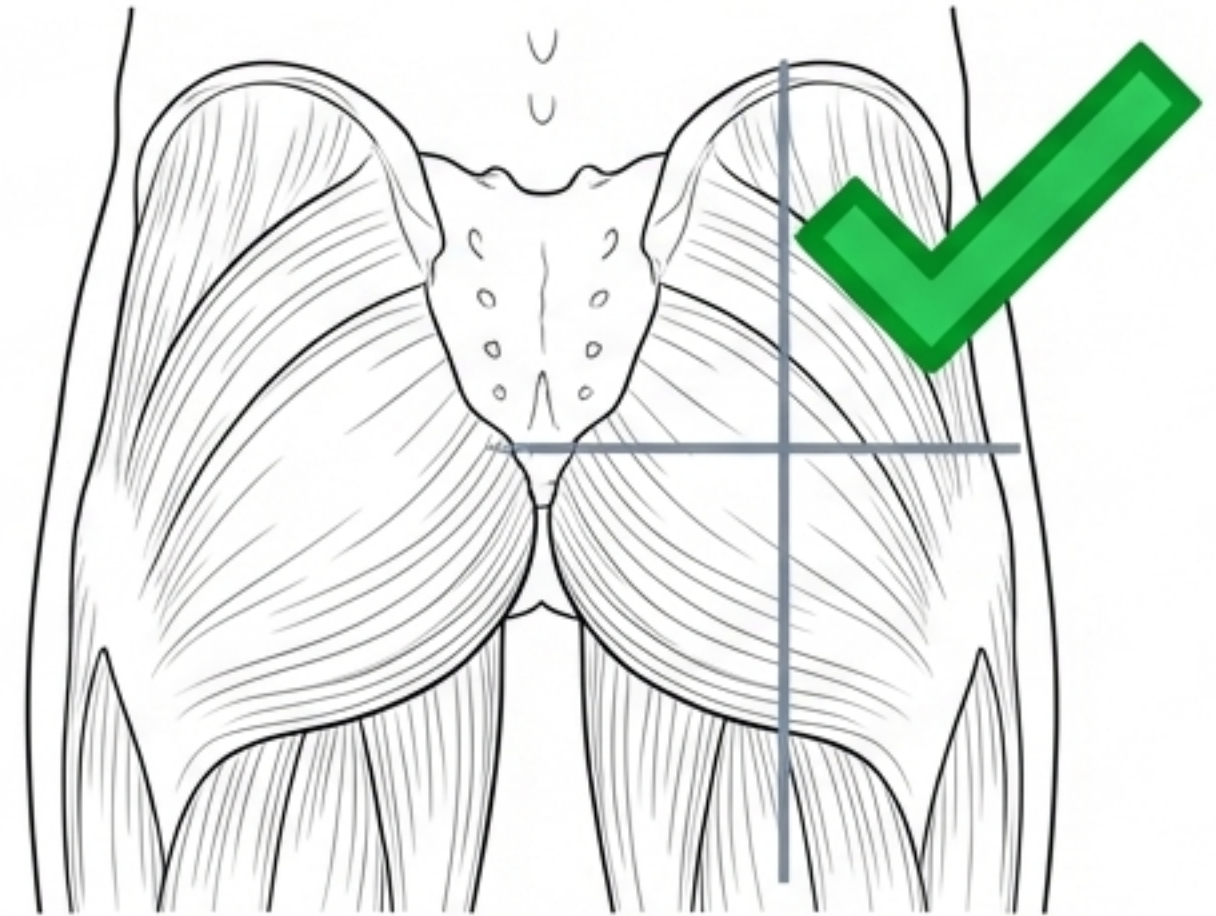
# Kolízny radar: Liekové interakcie v ZZS



# Špecifiká ZZS: Dve kritické chyby



**Chyba č. 1:** Aplikácia do ramena. 3 ml roztoku sú pre m. deltoideus príliš veľký objem. Hrozí poškodenie nervov, nekróza tkaniva a absces. Vždy aplikovať hlboko do m. gluteus maximus.

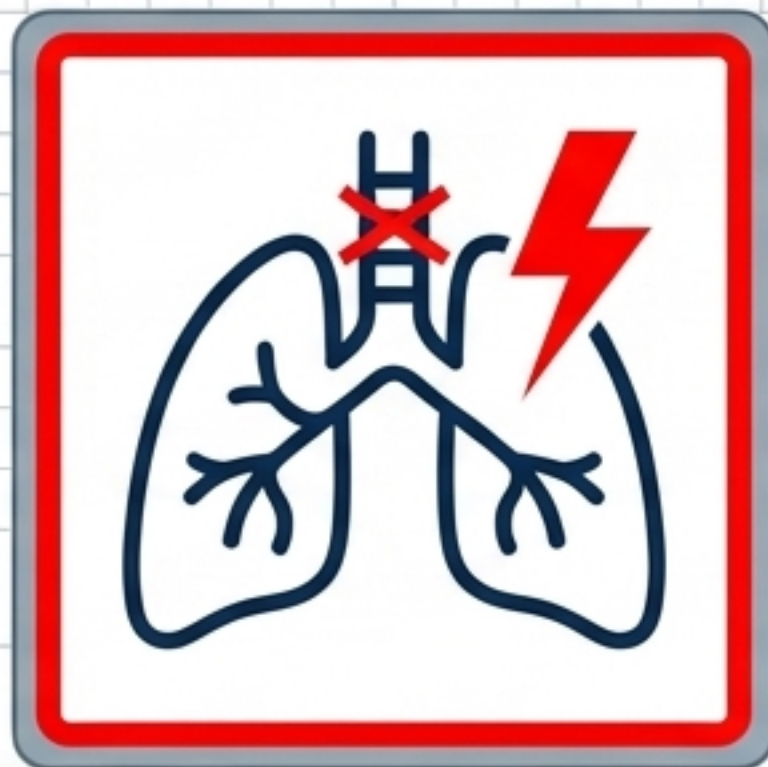


**Chyba č. 2:** i.m. pri podozrení na AKS. Ak pacient následne dostane trombolýzu alebo silnú antikoaguláciu v nemocnici, i.m. vpich vytvorí neodkladne riešiteľný, život ohrozujúci hematóm.

# RED FLAGS: Varovné signály v teréne



**15-minútové okno:**  
Anafylaktoidná reakcia.  
Sledujte pacienta  
bezprostredne po podaní. Riziko  
hypersenzitívneho exantému.



**Respiračný kolaps:**  
Akútna dušnosť.  
U astmatikov môže diklofenak  
náhle vyvolať život ohrozujúci  
bronchospazmus.



**Krvácanie z vpichu:**  
Svalový hematóm.  
U pacientov na  
antikoagulanciách okamžite  
preverte miesto vpichu.

**UPOZORNENIE:** Antidotum neexistuje. Liečba predávkovania je čisto symptomatická (podpora renálnych funkcií, prípadne výplach žalúdka pri p.o.).

# Praktický výjazdový scenár: Lumbago

## Situácia

45-ročný muž, náhle seknutie v krížoch pri dvíhaní bremena, nemôže sa narovnať. TK stabilný (145/90).

## Triage & Rozhodovanie

Vylúčenie traumy chrbtice a disekcie aorty.  
Zistenie liekovej anamnézy – pacient nemá vredovú chorobu ani astmu.

## Akcia

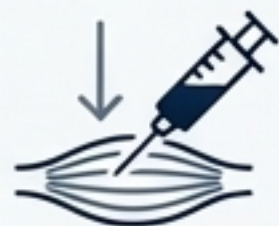Podanie Almiral 75 mg i.m. hlboko do horného vonkajšieho kvadrantu gluteálneho svalu.

## Výsledok

Diklofenak potlačí zápalovú zložku edému koreňa nervu. Bezpečná voľba. Nasleduje edukácia o suchom teple.

# Zhrnutie pre prax: 5 kľúčových pravidiel pre ZZS

1



**Hlboko do svalu:** Predchádzaj tkanivovej nekróze správnou technikou i.m. (iba gluteálne).

2



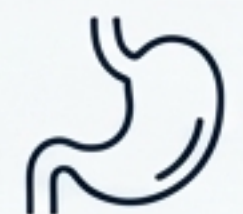**Pozor na obličky:** U starších a dehydratovaných pacientov radšej voľ iné analgetikum.

3



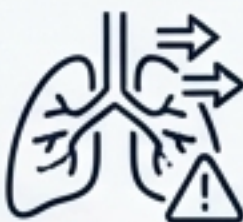**Nepodávaj pri AKS:** Riziko masívneho hematómu z antikoagulácie a zlý vplyv na hojenie myokardu.

4



**Pýtaj sa na vredy:** Anamnéza krvácania do žalúdka je absolútna **červená stopka**.

5



**Astmatické riziko:** NSAID-indukovaná astma nastupuje prudko.

## Odborné zdroje a literatúra

SPC (Súhrn charakteristických vlastností lieku) – Almiral inj. sol.  
75 mg/3 mL.

---

Odborné usmernenie MZ SR o liečbe akútnej bolesti.

---

Dobiáš, V. a kol.: Urgentná zdravotná starostlivosť. Osveta, 2021.

---

Lüllmann, H. a kol.: Farmakologie a toxikologie. Grada, 2014. (Kapitola:  
Nesteroidní antiflogistika).

---

Guidelines ESC: Odporúčania pre užívanie NSAIDs u kardiologických  
pacientov.